

Caracas, 23 de diciembre del 2025

**Paciente:** Mayly Gibbs

**Edad:** 50 años

**Fecha nacimiento:** 09/12/1974

**CI:** 12.501.465

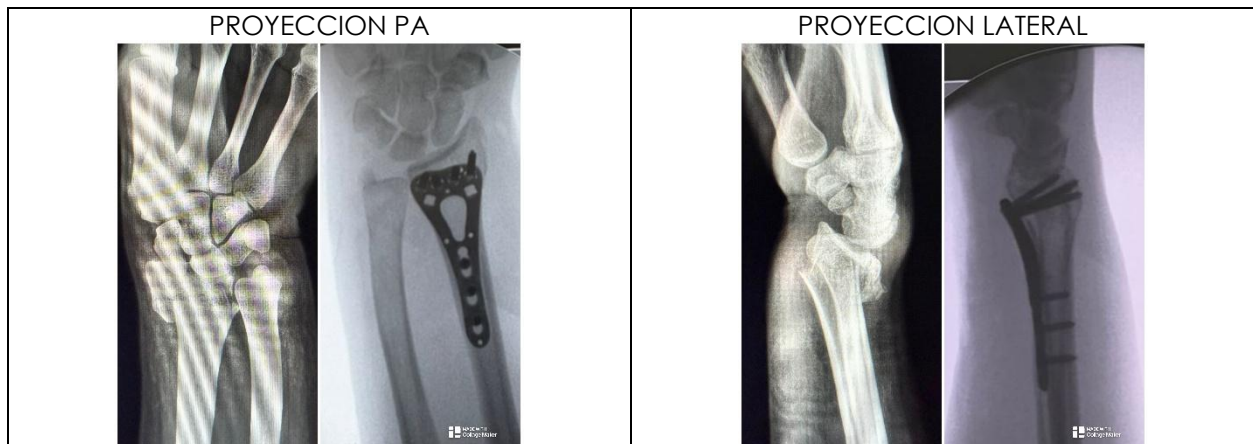
#### **Informe Médico (Consulta postoperatoria 4)**

Motivo de consulta inicial: Caída con traumatismo en de muñeca derecha

Enfermedad actual: Paciente femenino de 51 años de edad, dextrómano, programadora de Software, quien refiere inicio de enfermedad actual el día 23/11/2025 en horas de la noche, cuando posterior a caída de sus pies, sufre traumatismo en muñeca derecha con hiperextensión, con posterior aumento de volumen, incremento progresivo en la intensidad del dolor e incapacidad para los movimientos activos tipo flexión – extensión, pronación - supinación, motivo por el cual acude hoy de emergencia, para evaluación y conducta por Cirugía de la mano

Examen físico inicial: *Muñeca derecha*, impresiona aumento de volumen, tanto en el dorso como en cara volar de muñeca, actitud en desviación radial, imposibilidad para realizar movimientos activos y pasivos tipo flexión – extensión, pronación - supinación, desviación radial y cubital

Se realiza Rx muñeca derecha AP y lateral (23/11/2025): Se evidencia fractura distal de radio intraarticular radiocubital distal



Diagnósticos de egreso (24/11/2025):

1) Postoperatorio inmediato de reducción abierta y fijación interna con placa anatómica distal de radio por fractura intra articular radiocubital distal

Nota operatoria (17/11/2025): Se llevó a cabo resolución quirúrgica mediante anestesia tipo sedación endovenosa, bloqueo troncular de miembro superior derecho, isquemia controlada de miembro superior derecho, asepsia, antisepsia, colocación de campos estériles, abordaje volar tipo Henry sobre radio derecho, disección por planos, apertura del *Pronator quadratus*, drenaje del hematoma fracturario, reducción abierta y fijación interna con placa volar distal de radio

Dirección: Av. Principal de las Mercedes, Policlínica Las Mercedes. Piso 1. Consultorio 6

Horario de consultas: Martes a partir de las 2:00 p.m por orden de llegada

Teléfono: 0424-103.95.05 Correo: [dr.ericbaez@gmail.com](mailto:dr.ericbaez@gmail.com)

derecho, bloqueada, ángulo variable, con tornillos corticales y de bloqueo, de la casa comercial SERVICIOS VIANMED

- ✓ Cirujano principal: Dr Eric Baez
- ✓ Primer ayudante: Dr Abraham Marsal
- ✓ Segundo ayudante: Dr Juan Marsal
- ✓ Anestesiólogo: Dra Stephany Laguna
- ✓ Material e instrumental especial: Dr Eric Baez

Diagnósticos actuales (27/11/2025):


1) Postoperatorio mediato de reducción abierta y fijación interna con placa anatómica distal de radio derecho, por fractura intraarticular radiocubital distal

Evolución clínica (27/11/2025): Se realiza evaluación clínica, la paciente refiere sentirse mejor en las primeras 72 horas. Se realiza cura de herida operatoria, la cual luce limpia con poco exudado sanguíneo. Se realizan ejercicios de amplitud articular bien tolerados y realizados. Se retira férula antebraquiopalmar y se coloca vendaje blanco

Evolución clínica (04/12/2025): Se realiza evaluación clínica, la paciente refiere sentirse mejor en la primera semana. Se realiza cura de herida operatoria, la cual luce limpia sin ningún exudado sanguíneo. Se realizan ejercicios de amplitud articular bien tolerados y realizados. Se coloca vendaje blanco

Evolución clínica (11/12/2025): Se realiza evaluación clínica, la paciente refiere sentirse mejor en la segunda semana. Se realiza cura de herida operatoria, la cual luce limpia sin ningún exudado sanguíneo. Indica que cursa con discreto bloqueo articular para la supinación de manera activa; al intentar hacerlo de manera pasiva, genera dolor. Resto sin alteraciones

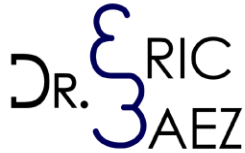Evolución clínica (23/12/2025): Se realiza evaluación clínica, la paciente refiere sentirse mejor en la cuarta semana. La herida operatoria, luce limpia sin ningún exudado sanguíneo. Indica que persiste discreto bloqueo articular para la supinación de manera activa; al intentar hacerlo de manera pasiva, mejoran los arcos de movilidad, aunque genera dolor. Consigna estudio radiológico control, en donde se evidencia trazo de fractura en radio distal, reducido e imperceptible, fijado y estabilizado con placa anatómica distal de radio; fractura incompleta y no desplazada de estiloides cubital en fase de consolidación. Resto sin alteraciones



Dirección: Av. Principal de las Mercedes, Policlínica Las Mercedes. Piso 1. Consultorio 6

Horario de consultas: Martes a partir de las 2:00 p.m por orden de llegada

Teléfono: 0424-103.95.05 Correo: [dr.ericbaez@gmail.com](mailto:dr.ericbaez@gmail.com)



CIRUGÍA ORTOPÉDICA Y TRAUMATOLOGÍA  
MEDICINA DEPORTIVA  
CIRUGÍA DE LA MANO


Se indica:

- ✓ Mantener protocolo de rehabilitación y fisioterapia, para aplicación de electroestimulación, ultrasonido, agentes físicos locales, drenaje linfático, ejercicios de fortalecimiento muscular y tendinoso en muñeca y antebrazo derecho, durante al menos 10 sesiones interdiarias

Plan:

- ✓ Mantener programa de rehabilitación y fisioterapia indicado previamente
- ✓ Próximo control: Jueves 22/01/2026
- ✓ Rayos X PA y lateral de muñeca derecha (8va semana)

Atentamente,



Dr. Eric Báez

Cirugía Ortopédica y Traumatología  
Medicina Deportiva y Cirugía Articular  
Cirugía de la Mano y Reconstructiva de Miembro Superior  
CI: 15.832.295 / MPPS: 73.589 / CMEM: 19.154

Dirección: Av. Principal de las Mercedes, Policlínica Las Mercedes. Piso 1. Consultorio 6

Horario de consultas: Martes a partir de las 2:00 p.m por orden de llegada

Teléfono: 0424-103.95.05 Correo: [dr.ericbaez@gmail.com](mailto:dr.ericbaez@gmail.com)